



DSPACE

<https://dspace.org/>

Les tératomes du nourrisson : à propos de 4 cas

**KEZAMUTIMA, Anny – Charlène; Directeur et Promoteur : Dr Révérien
NDAYIRORE**

2024

UB, Faculté de Médecine

<https://repository.ub.edu.bi/handle/123456789/969>

UNIVERSITE DU BURUNDI
FACULTE DE MEDECINE



LES TERATOMES DU NOURRISSON :
A PROPOS DE 4 CAS

Par

Anny – Charlène KEZAMUTIMA

Directeur et Promoteur :
Dr Révérien NDAYIRORE

Thèse présentée et soutenue
publiquement en vue de l'obtention
du Grade de **Docteur en Médecine**

BUJUMBURA, Janvier 2024

IDENTIFICATION DES MEMBRES DU JURY

Président : Pr Paul BANDEREMBAKO, Chirurgien Urologue-Andrologue

Directeur : Dr Révérien NDAYIRORERE, Chirurgien Urologue-Andrologue

Membre : Dr Alice NDAYISHIMIYE, Pédiatre

**LISTE ACTUALISEE DES ENSEIGNANTS DE LA FACULTE DE
MEDECINE ET LEURS COURS/ A.A : 2021-2022**

I. BUREAU DECANAL

1. Pr Jean Claude NIYONDIKO : Doyen
2. Pr Martin MANIRAKIZA : 1^{er} Vice-Doyen chargé des enseignements
3. Pr Désiré NISUBIRE : 2^{ème} Vice-Doyen chargé des stages

II. PROFESSEURS EMERITES

1. Pr Evariste NDABANEZE
2. Pr Gabriel NDAYISABA
3. Pr Richard KARAYUBA
4. Pr Gordien NGENDAKURIYO

III. PROFESSEURS ORDINAIRES

1. Pr Théodore NIYONGABO : Pathologies Infectieuses et Parasitaires
2. Pr Léopold NZISABIRA : Neurologie
3. Pr Gaspard KAMAMFU : Pneumologie
4. Pr Aloys NIYONGABO : Biochimie Structurale et Métabolique
5. Pr Frédéric NSABIYUMVA : Pharmacologie Spéciale, Endocrinologie
6. Pr Rénovat NTAGIRABIRI : Gastro-Entérologie, Hépatologie
7. Pr Elysée BARANSKA : Cardiologie
8. Pr Jean Baptiste NGOMIRAKIZA : Hépatologie, Nutrition
9. Pr Déogratias NIYUNGEKO : Pédiatrie

IV. PROFESSEURS ASSOCIES

1. Pr Salvator HARERIMANA : Obstétrique
2. Pr Claudette NDAYIKUNDA : Hématologie Clinique, Hématologie
Fondamentale, Biochimie Pathologique
3. Pr Hélène BUKURU : Pédiatrie, Néonatalogie
4. Pr Jean Claude NIYONDIKO : Traumatologie et Orthopédie
5. Pr Joseph NYANDWI : Néphrologie, Sémiologie et
Physiologie Néphrologiques
6. Pr Sylvestre BAZIKAMWE : Gynécologie,
Soins Maternels, Néonataux,
Infantiles et Planning Familial
7. Pr Sébastien MANIRAKIZA : Imagerie Médicale
8. Pr Patrice BARASUKANA : Neuro-Anatomie, Physiologie et
Sémiologie Neurologiques
9. Pr François NDIKUMWENAYO : Physiologie, Endocrinologie et
Education à la Citoyenneté
10. Pr Déogratias NTUKAMAZINA : Gynécologie-Obstétrique
11. Pr Alexis SINZAKARAYE : Rhumatologie, Médecine Physique et de
Réadaptation fonctionnelle
12. Pr Lévi KANDEKE : Ophtalmologie
13. Pr Désiré NISUBIRE : Biologie Moléculaire,
Cytologie et Génétique
14. Pr Gilbert NDAYIZEYE : Traumatologie et Orthopédie
15. Pr Herman NIMPAYE : Parasitologie, Entomologie Médicale,
Mycologie

16. Pr Stanislas HARAKANDI : Soins Palliatifs, Anesthésie-Réanimation
17. Pr Martin MANIRAKIZA : Pathologies Infectieuses et Parasitaires,
Endocrinologie
18. Pr Moïbéni AMANI : Sémiologie Médicale, Physiologie
19. Pr Paul BANDEREMBAKO : Urologie- Andrologie
20. Pr Jean Claude MBONICURA : Pathologie Chirurgicale
21. Pr Thierry SIBOMANA : Pneumologie

V. CHARGES DE COURS

1. Dr Louis NGENDAHAHO : Anatomie Pathologie, Embryologie,
Histologie
2. Dr Zacharie NDIZEYE : Méthodologie de la Recherche et
Epidémiologie
3. Dr Alice NDAYISHIMIYE : Pédiatrie
4. Dr Chantal MUREKATETE : Imagerie Médicale
5. Dr Jean Bosco BIZIMANA : Neurochirurgie
6. Dr Alexandre NIYONKURU : Biophysique
7. Dr Daniel NDUWAYO : Sémiologie Neurologique
8. Dr Révérien NDAYIRORERE : Urologie – Andrologie
9. Dr Thoto Shabani MAREBO : Urologie - Andrologie
10. Dr Tharcisse GASOGO : Bactériologie
11. Dr Thierry INGABIRE : Infectiologie
12. Dr Emmanuel NIZIGIYIMANA : Physiologie Cardiologique

VI. CHARGES D'ENSEIGNEMENT

1. Dr Jacques NDIKUBAGENZI : Hygiène, Anthropologie
2. Dr Sandra NKURUNZIZA : Gestion Hospitalière, Initiation à la Santé
Publique
3. Dr Désiré HABONIMANA : Epidémiologie,
Méthodologie de la Recherche
4. Dr Jean Claude NKURUNZIZA : Administration des Services de Santé,
Démographie, Ethique et Déontologie

VII. MAITRE ASSISTANTS

1. Mme Claire NDAYIKENGURUKIYE : Immunologie, Bactériologie, Virologie
2. Phn Ramadhan NYANDWI : Pharmacologie Générale
3. Dr Roméo IRANKUNDA : Physiologie et Sémiologie
Néphrologique
4. Dr Epipode NTAWUYANKIRA : Dermatologie

VIII. ASSISTANTS

1. Dr Eloi IRANGABIYE : En formation
2. Dr Evrard NIYONKURU : En Formation
3. Dr Paulin BARAMBURIYE : En formation

IX. ENSEIGNANTS A TEMPS PARTIEL

1. Dr Gaspard MARERWA : Anatomie Pathologie Spéciale
2. Mr Vincent MBONIGABA : Informatique
3. Dr Juvénal MUYUKU : Stomatologie
4. Mr Ferdinand NCABWENGE : Anglais Médical
5. Mme Marie BIZIMANA : Soins Infirmiers

- | | |
|----------------------------|---------------------------|
| 6. Dr Emmanuel KAMO | : Médecine du Travail |
| 7. Dr Canisius HAVYARIMANA | : Sémiologie Chirurgicale |
| 8. Dr Didier KAMATARI | : Anatomie Viscérale |
| 9. Dr Isidore IRANKUNDA | : Dermatologie |
| 10. Dr Astère MANIRAKIZA | : Soins Palliatifs |
| 11. Dr Saïdi KAREMANGINGO | : Médecine Légale |

DEDICACES

A Dieu Le Tout Puissant ;

A mon époux et à nos deux enfants ;

A ma regrettée mère ;

A mon père ;

A mes frères et sœurs ;

A toute ma famille élargie ;

A ma belle-famille ;

A la 38^{ème} promotion de la faculté de médecine de l'université du Burundi ;

A tous mes amis ;

Je dédie cette thèse

REMERCIEMENTS

Au **Docteur Révérien NDAYIRORE**, Chirurgien Urologue-Andrologue, Directeur et Promoteur de cette thèse, pour avoir suggéré et accepté de diriger avec bonté et rigueur scientifique ce travail. Soyez assuré de notre profonde gratitude et de notre respect à l'égard de votre dévouement ;

Au **Professeur Paul BANDEREMBAKO**, Chirurgien Urologue-Andrologue, **Président du jury**, ce fût un grand honneur pour nous de vous compter parmi les juges de notre travail de recherche. Trouvez ici l'expression de nos sincères remerciements et de notre profond respect ;

Au **Docteur Alice NDAYISHIMIYE**, Pédiatre, **Membre du jury**, c'est un immense honneur pour nous de vous compter parmi nos juges. Trouvez ici le témoignage de toute notre gratitude et notre reconnaissance.

A tous nos maîtres depuis l'école primaire jusqu'à l'université ;

Au personnel du Centre Hospitalo-Universitaire de Kamenge pour votre collaboration et votre encadrement au cours de notre formation;

A toute personne qui, de près ou de loin, d'une manière ou d'une autre, a contribué à la réalisation de ce travail;

Je dis sincèrement merci

TABLE DES MATIERES

IDENTIFICATION DES MEMBRES DU JURY	i
LISTE ACTUALISEE DES ENSEIGNANTS DE LA FACULTE DE MEDECINE ET LEURS COURS/ A.A : 2021-2022	ii
DEDICACES	vii
REMERCIEMENTS.....	viii
TABLE DES MATIERES	ix
LISTE DES TABLEAUX	xii
LISTE DES FIGURES.....	xiii
LISTE DES ABREVIATIONS.....	xiv
AVANT-PROPOS	xv
CHAPITRE 0 : INTRODUCTION	1
0.1. Objectif général	2
0.2. Objectifs spécifiques	2
CHAPITRE I : GENERALITES.....	3
I.1. Définition des concepts	3
I.2. Histogénèse.....	3
I.3. Etiopathogénie	6
I.3.1. Théorie blastomérique.....	6
I.3.2. Théorie dysgénique	6
I.3.3. Théorie germinale	6
I.4. Diagnostic.....	7
I.4.1. Présentation clinique	7
I.4.2. Biologie	8
I.4.3. Imagerie.....	9
I.4.4. Anatomie pathologique	10
I.4.5. Histologie.....	13
I.5. Prise en charge.....	15
I.5.1. Bases du traitement	15
I.5.2. Moyens thérapeutiques.....	16

I.5.3. Indications.....	17
I.5.4. Place du traitement in utéro dans certaines formes de tératomes	19
I.6. Surveillance	19
I.7. Evolution et pronostic	20
CHAPITRE II : METHODOLOGIE DE L'ETUDE	21
II.1. Type, lieu et période de l'étude.....	21
II.2. Population d'étude	21
II.2.1. Critères d'inclusion.....	21
II.2.2. Critères de non inclusion.....	21
II.3. Méthodes	21
II.3.1. Recueil des données	21
II.3.2. Considérations éthiques	22
II.3.3. Saisie des données et traitement des références.....	22
CHAPITRE III : PRESENTATION DES OBSERVATIONS.....	23
III.1. Données des observations.....	23
III.1.1. Première observation	23
III.1.2. Deuxième observation	24
III.1.3. Troisième observation	25
III.1.4. Quatrième observation.....	26
III.2. Résumé des données issues des observations.....	27
III.2.1. Fréquence	27
III.2.2. Sexe et âge	27
III.2.3. Localisation	28
III.3. Données cliniques	28
III.4. Données paracliniques	28
III.4.1. Biologie.....	28
III.4.2. Imagerie	28
III.4.3. Histologie.....	29
III.5. Aspects thérapeutiques	29
III.6. Evolution et pronostic.....	30

CHAPITRE IV : DISCUSSION ET REVUE DE LA LITTERATURE	31
IV.1. Epidémiologie	31
IV.1.1. Fréquence.....	31
IV.1.2. Sexe et âge	31
IV.1.3. Localisation.....	32
IV.2. Examen clinique.....	33
IV.3. Paraclinique	33
IV.3.1. Biologie.....	33
IV.3.2. Imagerie	34
IV.4. Histologie.....	35
IV.5. Traitement.....	35
IV.6. Evolution et pronostic	36
CHAPITRE V: CONCLUSION ET SUGGESTIONS.....	37
V.1. Conclusion	37
V.2. Suggestions	38
RÉFÉRENCES BIBLIOGRAPHIQUES.....	39
ANNEXES	45
SERMENT DE GENEVE	45
RESUME	46

LISTE DES TABLEAUX

Tableau I : Fréquence des tératomes dans notre série	27
Tableau II : Répartition des nourrissons selon l'âge	27
Tableau III : Répartition des tératomes selon la localisation	28
Tableau IV : Répartition des nourrissons selon le bilan radiologique fait	28
Tableau V : Répartition selon les résultats histologiques	29
Tableau VI : Répartition des nourrissons selon le choix thérapeutique	29
Tableau VII : Répartition des nourrissons selon l'évolution	30

LISTE DES FIGURES

Figure 1 : Disque embryonnaire didermique (12jours) 4
Figure 2 : Disque embryonnaire vu par sa face supérieure (12-17jours) 4
Figure 3 : Histogénèse des tumeurs germinales malignes selon Teilum..... 7

LISTE DES ABREVIATIONS

%	: Pourcentage
AFP	: Alpha Fœto-Protéine
CHUK	: Centre Hospitalo-Universitaire de Kamenge
Cm	: Centimètre
ECBU	: Examen Cyto-bactériologique des urines
FSH	: Follicle-stimulating hormone
IRM	: Imagerie par résonance magnétique
LH	: Luteinizing hormone
Mm	: Millimètre
TDM	: Tomodensitométrie
TSH	: Thyroid-stimulating hormone
βHCG	: Fraction bêta de l'hormone chorionique gonadotrope

AVANT-PROPOS

Ce présent travail s'inscrit dans le cadre des études de recherche faites en vue d'améliorer les connaissances des prestataires des soins de santé sur les tumeurs du nourrisson dans la mesure où ils sont souvent méconnus au Burundi. Cela est surtout dû à l'insuffisance du plateau technique dans notre pays mais également par la rareté des études sur les pathologies rares comme les tératomes du nourrisson.

Ainsi donc le lecteur de cet ouvrage pourra y trouver des données pas très anciennes mais réelles sur l'état des tératomes du nourrisson et pourra avoir une description de façon synthétique de ladite pathologie et ainsi pouvoir entreprendre une prise en charge adaptée.

CHAPITRE 0 : INTRODUCTION

Les tératomes sont des tumeurs dérivées des cellules germinales pluripotentes. Elles sont composées d'éléments des trois lignées germinales et leur contenu est typiquement pluritissulaire[1]. Ils peuvent être matures, immatures ou mixtes, selon le degré de différenciation[2].

Les tératomes immatures sont malins contenant des tissus incomplètement indifférenciés ressemblant à des tissus embryonnaires. Les tératomes matures quant à eux, sont généralement bénins, composés de tissus bien différenciés et peuvent être purs ou contenir un élément histologique d'une tumeur à cellules germinales mixtes[3].

Les tumeurs germinales de l'enfant constituent un ensemble de maladies rares et hétérogènes par leur nature histologique, leur site de développement, et leur pronostic. Ils représentent 2 à 4% des tumeurs de l'enfant et de l'adulte jeune[4]. Les tératomes congénitaux sont observés dans 1/4000 naissances, ils représentent 25% à 35% de l'ensemble des tumeurs néonatales[5].

Historiquement, les tératomes étaient attribués aux démons, à l'inconduite sexuelle et à une fécondation anormale. Les tératomes extra gonadiques ont tendance à se produire dans les structures médianes telles que le médiastin antérieur, le rétropéritoine, la région sacro-coccygienne et la glande pinéale[6, 7].

Les tératomes rétro-péritonéaux comprennent 1% à 11% des tumeurs rétro-péritonéales primaires et sont la troisième tumeur rétro-péritonéale la plus courante dans l'enfance après le neuroblastome et la tumeur de Wilms[6]. Les formes cervico-faciales constituent environ 5-15% des localisations, les localisations sacro-coccygiennes(60%) et gonadiques(22%) étant les plus fréquentes[8].

Le diagnostic de tératome est évoqué cliniquement, affirmé radiologiquement et confirmé histologiquement. Le tableau clinique révélateur est variable selon la localisation du tératome[4].

La prise en charge est complexe du fait de la rareté des cas et du jeune âge de l'enfant qui rend la chirurgie difficile : la chimiothérapie est délicate à manier et la radiothérapie est souvent impossible à utiliser eu égard aux séquelles qu'elle risque d'engendrer[9].

Dans la littérature, bien que le tératome soit le type de tumeur néonatale le plus courant, il existe peu de données épidémiologiques basées sur la population sur le tératome chez les nourrissons[10]. Au Burundi, aucune étude sur les tératomes du nourrisson n'a été faite d'où nous avons choisi d'en mener une à propos. Nous nous sommes fixés les objectifs suivants :

0.1. Objectif général

Etudier les aspects cliniques, paracliniques, thérapeutiques et évolutifs des tératomes chez les nourrissons

0.2. Objectifs spécifiques

- Décrire les aspects cliniques des tératomes chez les nourrissons ;
- Analyser les aspects paracliniques des tératomes du nourrisson ;
- Mettre en évidence les différentes modalités thérapeutiques des tératomes du nourrisson ;
- Montrer l'évolution des nourrissons pris en charge pour tératome.

CHAPITRE I : GENERALITES

I.1. Définition des concepts

- a. **Tératome** : Ethymologiquement, le mot tératome est issu du grec "teras" ou "teratos" qui signifie monstre et "ome" qui signifie tumeur. Ce terme générique "tératome" regroupe toutes les tumeurs malignes et bénignes constituées de tissu variés dont l'aspect rappelle les différents stades du développement embryonnaire, jusqu'au stade adulte dans certains cas, tissus normalement étrangers à l'organe ou à la région anatomique qui les abritent[11].
- b. **Nourrisson** : Un nourrisson est un enfant en bas âge, notamment lorsqu'il n'a pas encore été sevré du lait maternel (et plus généralement de lait infantile). L'éthymologie du terme renvoyant directement au fait qu'il a besoin d'être nourri. On réserve le terme de nourrisson à l'enfant au-delà de son premier mois de vie et jusqu'à environ l'âge de deux ans c'est-à-dire entre le nouveau-né et la période de la petite enfance[12].

I.2. Histogénèse

L'histogénèse fait discuter la théorie migratoire (migration des cellules germinales primordiales du mésoderme extraembryonnaire vers les crêtes génitales)[13].

- **La première semaine** : L'ovule fécondé se divise en blastomères pour atteindre le stade de la morula. Les petits blastomères périphériques finissent par entourer les gros. On a ainsi un amas cellulaire central, un bouton embryonnaire et une couche cellulaire périphérique appelée le trophoblaste, produisant la structure pré embryonnaire appelée blastocyste[14].
- **La deuxième semaine** : Le bouton embryonnaire présente au stade de 2 semaines la forme d'une sphère, constituée de deux cavités hémisphériques superposées à savoir la cavité amniotique et la vésicule vitelline primaire. Le plancher de la cavité amniotique est formé par l'épiblaste, et le toit de la vésicule vitelline par l'hypoblaste. Ces deux feuilletts accolés constituent l'embryon ou le disque embryonnaire didermique[14].

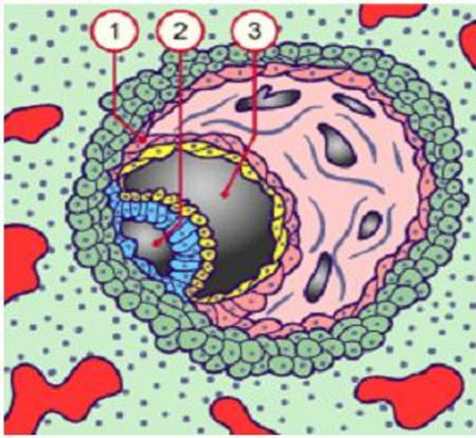


Figure 1 : Disque embryonnaire didermique (12jours)[15]

1. Mésoblaste extra-embryonnaire
2. Cavité amniotique
3. Vésicule vitelline primaire

• **La troisième semaine** : L'épiblaste va subir des transformations complexes qui amènent à la différenciation des trois feuilletts embryonnaires. Cette transformation commence par l'apparition de la ligne primitive, un épaissement cellulaire le long de la ligne médiane[14].

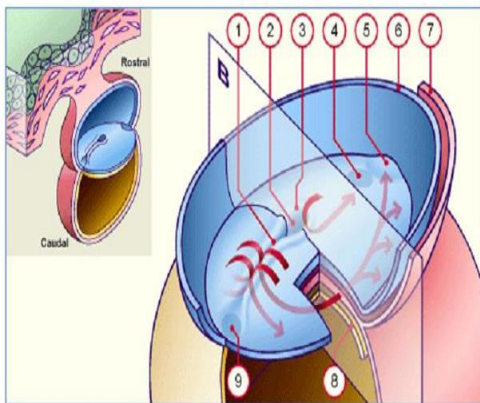


Figure 2 : Disque embryonnaire vu par sa face supérieure (12-17jours)[15]

Les flèches rouges représentent schématiquement la migration des cellules épiblastiques vers leurs territoires présomptifs respectifs

- | | |
|--------------------------|-------------------------------|
| 1. Sillon primitif | 6. Bord sectionné de l'amnios |
| 2. Dépression primitive | 7. Mésoderme |
| 3. Nœud primitif | 8. Ectoderme |
| 4. Membrane oropharyngée | 9. Future membrane cloacale |
| 5. Aire cardiaque | N.B : 1+2+3= ligne primitive |

La ligne primitive est le lieu de passage des cellules en migration qui formeront les couches profondes du mésoblaste et de l'endoblaste, pour constituer le disque embryonnaire tridermique. Pendant ce temps sur la ligne médiane, un amas cellulaire cylindrique, la notochorde induit la différenciation du neuroblaste à partir de la portion dorsale sus-jacente de l'épiblaste. C'est le processus de la neurulation[16].

Deux structures embryonnaires transitoires, la ligne primitive et la notochorde peuvent provoquer des anomalies de développement lorsqu'elles ne se résorbent pas complètement. La ligne primitive régresse en direction caudale jusqu'à la 4^{ème} semaine, pour ne former qu'une structure insignifiante de la région sacro-coccygienne de l'embryon, puis elle disparaît totalement. Un défaut d'involution de cette ligne primitive laisserait in situ des cellules à potentialités multiples, ce qui expliquerait l'existence des dérivés des trois feuillettes dans les tératomes sacro-coccygiens et le rattachement constant de ces tumeurs au coccyx[16].

Chaque couche cellulaire évolue différemment pour donner les différents organes :

- Ectoderme se différencie en peau (glandes sébacées, poils et cheveux), les dents, les ongles et le neuro-ectoderme (épendyme et plexus choroïdes, névroglie et neurones y compris les ganglions).
- Mésoderme se différencie en tissu adipeux, les os, le cartilage et le muscle lisse et strié.
- Endoderme se différencie en épithélium (respiratoire et intestinal), les glandes exocrines (bronches, estomac, intestins) et les organes solides (pancréas, foie, rein, poumon, thyroïde).

Une migration pathologique des cellules germinales primitives permet d'expliquer leur implantation dans des sites ectopiques (tératome de la région sacro-coccygienne, rétro-péritonéale, médiastinale, intracrânienne, pinéale). Le tératome rétro-péritonéal serait un exemple d'arrêt de la migration ; le tératome sacro-coccygien celui d'une migration aberrante[17].

I.3. Etiopathogénie

Plusieurs hypothèses avec un point commun : ces tumeurs peuvent contenir des tissus plus ou moins différenciés, parfois organoïdes associés entre eux, dérivant de l'ecto, de l'endo et du mésoblaste [13, 18, 19].

I.3.1. Théorie blastomérique

Les tératomes se formeraient à partir d'un blastomère arrêté dans son développement, et qui le reprendrait, pour une raison inconnue, secondairement[13].

I.3.2. Théorie dysgénique

Ce tératome serait une tumeur provenant de cellules et tissus embryonnaires qui se multiplient pour leur propre compte, sans organisation précise, en échappant aux actions inductrices normales de l'embryogénèse[18].

Au cours de la vie embryonnaire, la cellule germinale primordiale apparaît au niveau du mésoderme extra-embryonnaire puis migre le long du mésentère vers la région coccygienne avant de pénétrer dans les gonades[18].

I.3.3. Théorie germinale

Il existe des arguments supportant l'origine unique de toutes les tumeurs germinales selon la théorie de Teilum. Cette théorie implique que les cellules germinales prolifèrent à la manière d'un embryon et qu'elles sont appelées de ce fait embryome ou dysembryome. Le séminome dérive de la cellule germinale non fécondée ou gonocyte. Le carcinome embryonnaire au stade indifférencié, la différenciation en feuillet intra-embryonnaires aboutit à la formation des tératomes, celles des feuillet extra-embryonnaires à la formation des choriocarcinomes et des tumeurs vitellines[13].

L'étude cytogénétique et l'étude des variantes électro-phorétiques des cellules normales et tumorales, prouvent l'origine germinale des tératomes kystiques et leur naissance à partir d'une seule cellule germinale après la première division méiotique.

Seules les localisations exceptionnelles du tératome, base du crâne, région cervicale antérieure, médiastin, s'expliquent difficilement par un trouble de migration des cellules germinales, à moins d'admettre un déplacement ectopique de ces cellules, notamment par voie sanguine[18].

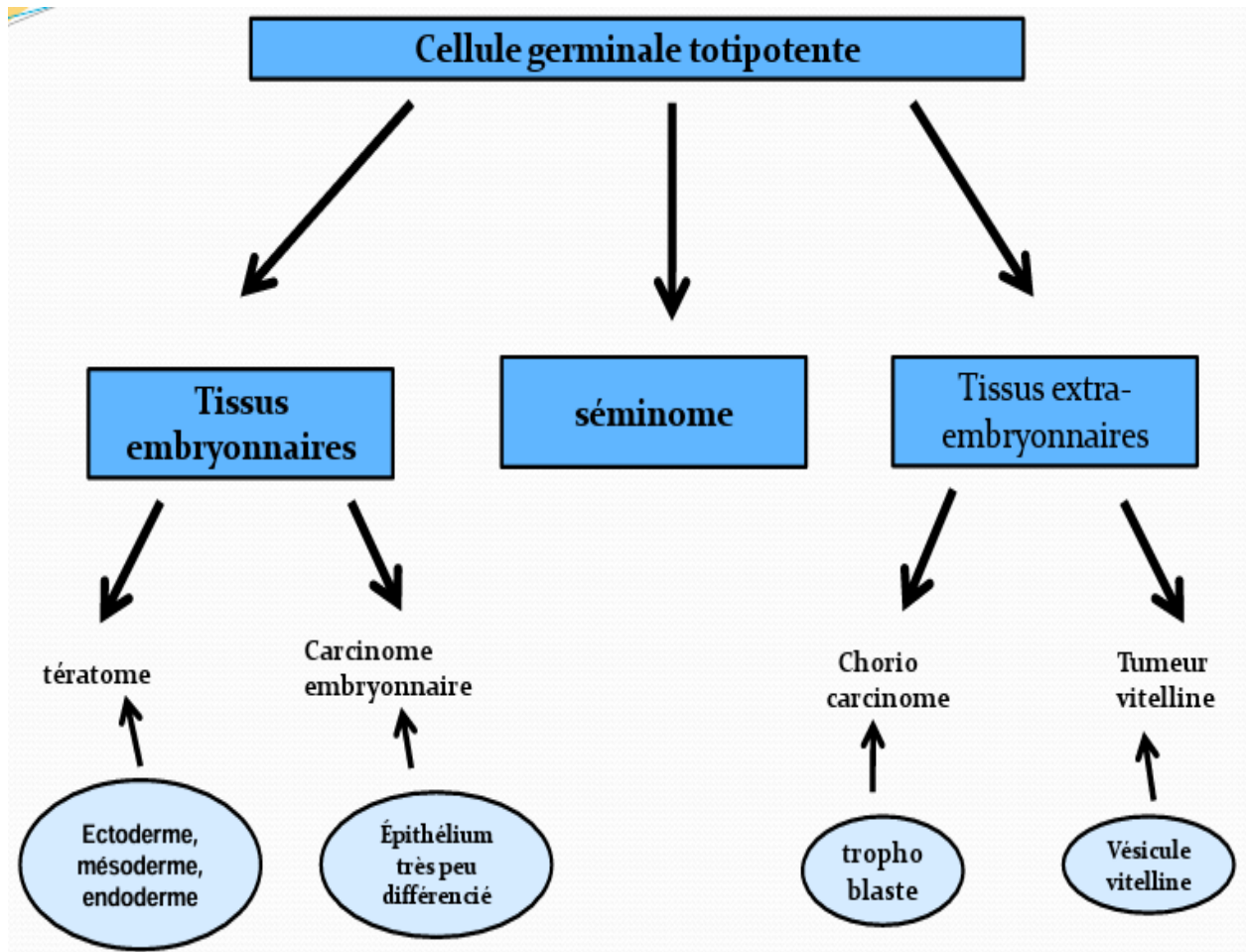


Figure 3 : Histogénèse des tumeurs germinales malignes selon Teilmum[19]

I.4. Diagnostic

I.4.1. Présentation clinique

Elle est variable selon le site initialement atteint. Il peut s'agir d'un hydramnios avant la naissance, d'une masse sacrée ou fessière ou cervico-faciale à la naissance, de signes de compression urinaire ou digestive, douleur abdominale ou augmentation du volume abdominal dans les localisations abdominale et sacro-coccygienne endopelvienne, dyspnée ou douleur thoracique dans la localisation thoracique plus tardivement[4].

I.4.2. Biologie

Le dosage des marqueurs tumoraux est indispensable pour l'analyse diagnostique des tératomes. Il présente un intérêt pour le pronostic, l'évaluation de la réponse au traitement, le suivi de l'évolution de la maladie[20].

a. L'Alpha Fœto-Protéine(AFP)

L'AFP est une protéine sérique fœtale produite par le foie embryonnaire, par le sac vitellin et en faible quantité par le tractus gastro-intestinal. Son taux doit être bien interprété en fonction de l'âge de l'enfant et de la demi-vie qui varie selon l'âge[21].

Elle atteint son pic vers 12 à 14 semaines de gestation. Sa synthèse s'arrête progressivement à partir de la naissance, son taux décroît régulièrement pour se normaliser vers le huitième mois de la vie. Cependant, certains enfants n'ont un taux strictement normal que vers l'âge de 2 ans. Sa demi-vie est de 5 à 7 jours. Un taux élevé de l'AFP indique la présence de composantes malignes. L'augmentation inattendue de l'AFP après chimiothérapie est due à la lyse cellulaire[22].

Elle peut être aussi élevée de façon modérée dans le carcinome embryonnaire et le tératome immature. L'élévation du taux de l'AFP dans le tératome immature peut être due à la présence de foyers microscopiques de tumeur vitelline au sein de la tumeur (lésions de Heifetz), comme elle peut s'expliquer par la présence de tissus gastro-intestinal et hépatique immatures. Quand l'ablation est complète, le taux d'AFP diminue rapidement dans le sérum pour se normaliser en quelques semaines. La réascension des taux signe les récives ou la dissémination métastatique [21].

b. L'Hormone Chorionique Gonadotrope(HCG)

C'est une protéine sécrétée par le placenta et anormalement sécrétée par le choriocarcinome. Elle est formée de deux chaînes : α et β . La chaîne α est commune à d'autres hormones (LH, TSH, FSH), la chaîne β est spécifique de l'HCG. La β HCG libre peut être augmentée dans les tumeurs germinales malignes mais aussi dans d'autres tumeurs malignes telles que les cancers de la vessie. Après la puberté chez l'adolescente, il faut se méfier de la confusion possible entre les sécrétions témoignant d'un début de grossesse et une tumeur maligne de l'ovaire avec une composante de choriocarcinome[23].

L'augmentation de ces marqueurs tumoraux affirme avec certitude la présence de la composante sécrétante dans la tumeur, même si on ne la retrouve pas à l'histologie, malgré une analyse tout à fait attentive. Il est indispensable de pratiquer ces dosages avant l'intervention ou juste après, si cela n'a pas été fait auparavant. Dans le cadre du suivi, le dosage de ces marqueurs identifie précisément la présence ou l'absence de la tumeur sécrétante, puisque le caractère sécrétant constitue un facteur péjoratif quant à l'évolution et le risque de récurrence[24].

Il sera répété régulièrement chez tous les malades atteints d'une tumeur germinale quel que soit le type histologique. En effet, des tumeurs sécrétantes récidivent parfois en tumeurs non sécrétantes et inversement. Une élévation secondaire et confirmée du taux d'AFP ou de β HCG témoigne d'une récurrence ou d'une métastase, parfois plusieurs mois avant tout signe clinique[25].

I.4.3. Imagerie

a. Echographie

L'aspect échographique des tératomes dépend de leur taille, de la présence et la localisation des calcifications, de l'importance des composantes lipidiques et sébacées qui occupent leur cavité et enfin la nature des tissus qui les composent[26].

Parfois le tératome prend l'aspect d'un kyste uniloculaire et complètement échogène et homogène (hyper ou hypoéchogène, voire anéchogène quand le contenu est exclusivement du sébum). La présence des échos linéaires dans le kyste peut témoigner de la présence de poils et de cheveux.

Dans d'autres cas, la tumeur paraît hétéro-échogène ce qui témoigne de la complexité des structures qui entrent dans sa composition (corps gras, sébum, sérosité, poils, calcifications cartilage et tissu variable)[27].

Cette échographie permet d'évaluer l'extension locorégionale, de vérifier les structures controlatérales et de réaliser un bilan d'extension aux vaisseaux, aux ganglions locaux et aux organes adjacents. De plus, elle joue un rôle majeur dans la surveillance post opératoire à moyen et à long terme[28].

b. Tomodensitométrie

Elle détermine la composition tumorale : kyste, graisse, et calcifications. L'examen est réalisé avant et après injection intraveineuse de produit de contraste avec ingestion de gastrografine. L'épaisseur des coupes varie de 5 à 10 mm d'épaisseur pour les lésions de petite taille [29].

Ainsi la TDM permet de penser à un tératome devant l'existence de ses trois composantes, de faire son bilan d'extension et de suspecter sa malignité par la présence d'un envahissement local ou régional[29].

c. Imagerie par résonance magnétique

Elle est plus performante que le scanner, l'examen est réalisé en séquence pondérée T1, T2 et T1 avec injection de Gadolinium. La composante charnue des tératomes donne un signal intermédiaire et hétérogène en T1 et un hyper signal inférieur à celui de la graisse en T2. La composante kystique donne un signal hypo intense en T1. La composante grasseuse est en hyper signal T1 et en signal moins intense en T2[30].

Les calcifications apparaissent en hypo signal sur toutes les séquences, mais elles sont moins bien identifiées qu'en TDM. Après injection de Gadolinium, le signal de la composante grasseuse reste inchangé. La présence de graisse est l'élément principal à rechercher en imagerie. C'est la présence de graisse en scanner ou en IRM qui permet de faire le diagnostic dans la plupart des cas[30].

L'avantage de l'IRM par rapport à la TDM est ne pas irradier les gonades et sa capacité à obtenir des images dans les trois plans de l'espace[31].

I.4.4. Anatomie pathologique

La classification anatomo-pathologique des tératomes sera en fonction de la localisation, l'aspect macroscopique, hétérogénéité tissulaire, le comportement anatomo-clinique et enfin la maturité tissulaire[32].

a. En fonction de la localisation:

- Les tératomes dits "extérieurs" : Ils sont adhérents à l'une ou l'autre extrémité de l'axe vertébral, réalisant une excroissance plus ou moins volumineuse et organoïde appendue à la ligne médiane[33].

Exemple : tératome sacro-coccygien, tératome cervical, tératome bucco pharyngé ou épignathe.

- Les tératomes dits "internes" : Ils sont, contrairement aux précédents, sans attache avec l'axe vertébral. Deux variétés sont individualisées à savoir les tératomes gonadiques qui sont les plus fréquents et les tératomes extra gonadiques (tératomes de la cavité abdominale, du médiastin et de la glande pinéale) qui sont beaucoup plus rares[33].

b. En fonction de l'aspect macroscopique:

- Les tératomes kystiques : Ce sont des tumeurs de consistance rénitente, composés d'une ou plusieurs cavités kystiques, remplies d'un matériel varié : liquide ou semi liquide comme le liquide céphalo-rachidien, sébum ou de la graisse,...
- Les tératomes solides : Ce sont des tumeurs de croissance hétérogène, formées de zones de consistance ferme, et de zones de consistance friable.

Un tératome mixte contient à la fois des parties solides et kystiques[34].

c. En fonction de l'hétérogénéité tissulaire:

- Les tératomes pluritissulaires complexes : Il s'agit d'assemblage de tissus très divers de même âge ou d'âge varié, le tératome sacro-coccygien du nourrisson en est un exemple.
- Les tératomes uni tissulaires ou simplifiés : Un tissu prolifère seul, prédominant très largement sur les autres. On distingue le goitre ovarien (le struma ovarii), ou le kyste épidermique et les tératomes pluri tissulaires qui sont de loin les plus fréquents, la tumeur carcinoïde et les tumeurs à différenciation nerveuse[35].

d. En fonction du comportement anatomo-clinique:

- Le tératome bénin : Il est constitué de tissu mature bien différencié qui ne donne pas de métastases, mais peut récidiver en l'absence d'exérèse complète.
- Le tératome malin : Avec diffusion métastatique, il contient toujours des tissus immatures peu ou pas différenciés. Mais les tissus adultes d'un tératome peuvent parfois subir une transformation maligne comme les autres tissus adultes normaux, on parle alors de tératome cancérisé[35].

e. En fonction de la maturité tissulaire:

Les différents constituants d'un tératome peuvent se trouver à tous les stades du développement embryonnaire[35].

- Les tératomes matures : Ils sont composés de tissus adultes arrivés au terme de leur différenciation, et du même âge que leur porteur. Les tératomes matures sont généralement bénins, ils sont composés de tissus bien différenciés et peuvent être purs ou contenir un élément histologique d'une tumeur de cellules germinales mixtes.

Ils sont très variables en forme et en histologie, ils peuvent être solides, kystiques ou une combinaison des deux. Ils contiennent souvent plusieurs types de tissus tels que la peau, les muscles et les os...

Les tératomes peuvent être classés par leur contenu : tératome solide, tératome kystique ou mixte, comme ils peuvent également être classés selon le système de classement de Gonzalez-Crussi, ses étapes sont[36]:

- ✓ **ETAPE 0** : bénigne et mature
- ✓ **ETAPE 1** : immature et probablement bénigne
- ✓ **ETAPE 2** : immature et peut être cancéreuse
- ✓ **ETAPE 3** : franchement maligne

Bien que les tumeurs des trois premières étapes peuvent devenir cancéreuses, celles de la dernière étape pourrait développer la capacité de propager la maladie à de nouveaux emplacements du corps.

- Les tératomes immatures : Ils sont composés de tissus peu ou pas différenciés, leur nature ectodermique, endodermique ou mésodermique est difficile à identifier. Parfois on peut mettre en évidence des formes embryoïdes tendant à reproduire l'aspect des premières segmentations de l'œuf fécondé. Les tératomes immatures sont généralement malins.

En fonction de la quantité du tissu immature retrouvé, les tératomes immatures seront classés en trois grades[7] :

Grade 0 : Tissu totalement mature, activité mitotique rare

Grade 1 : Tumeur contenant de rares foyers de tissu immature neuroépithélial qui occupent moins d'un champ par lame au grossissement (x40)

Grade 2 : Tumeur contenant de rares foyers de tissu immature neuroépithélial qui occupent 1 à 3 champs par lame au grossissement (x40)

Grade 3 : Tumeur contenant de larges plages de tissu immature neuroépithélial qui occupent plus de 3 champs par lame au grossissement (x40)

- Les tératomes mixtes : Ils associent des tissus matures et immatures en proportion variable.

I.4.5. Histologie

- Macroscopiquement, la tumeur est décrite charnue, kystique ou hémorragique, et le pourcentage de nécrose est évalué.

- Au microscope, les tératomes matures comportent en principe les dérivés matures des trois feuilletts embryonnaires. Le tissu cutané et ses annexes sont presque toujours présents, seul constituant (30% des cas) ou en quantité variable par rapport aux autres tissus. Le revêtement malpighien est en général non kératinisant et non parakératosique, et son stroma contient un nombre variable de follicules pileux, de glandes sébacées et de glandes sudoripares. Parfois, le revêtement malpighien peut être hyperplasique[37].

Le tissu nerveux est le constituant le plus fréquent après le revêtement malpighien (38%). Il peut s'agir de simples amas de tissu glial, parfois différenciés (écorce cérébelleuse), entourés souvent d'ébauches cartilagineuses et osseuses. Il peut s'y associer des cavités épendymaires (19% des cas), parfois des plexus choroïdes, voire des ébauches rétiniennes. Ces structures sont en général indépendantes des fibres nerveuses périphériques (48%) et des cellules ganglionnaires nerveuses (22%)[38].

Le tissu respiratoire (48%) peut être représenté par un simple revêtement glandulaire pseudo-stratifié et cilié, mais des ébauches de bronches avec leur muqueuse et leurs pièces cartilagineuses ne sont pas rares. Les tissus digestifs (13%) sont parfois à maturation régionale très nette : tube gastrique à glandes pyloriques et fundiques, anses intestinales avec tunique musculaire. Des ébauches salivaires, pancréatiques et hépatiques peuvent s'observer[38].

Le tissu thyroïdien (14%) est dépourvu de rôle fonctionnel appréciable et associe de préférence du tissu bronchique à l'examen microscopique. Lorsque le tissu thyroïdien est apparent à l'examen macroscopique (2,7%), on l'appelle goitre ovarien (*struma ovarii*)[38].

Quant aux tératomes immatures, ce sont des tumeurs malignes composées de tissus dérivés des trois lignées cellulaires embryonnaires (le mésoderme, l'endoderme et l'ectoderme) : tissu neural, cartilage, mésenchyme, épithéliums divers présents, à des stades de maturation différents, au sein de la tumeur[39].

Leur potentiel malin est directement dépendant du degré d'immaturation et de la présence de neuro-ectoderme. C'est la quantité du tissu neural immature (incluant les implants péritonéaux ou gliomatose péritonéale) qui permet d'établir une classification en trois grades de malignité croissante selon la classification de Norris. Les tératomes immatures de grade 1 et 2 sont diploïdes dans 90% des cas, tandis que la plupart des tératomes de grade 3 sont aneuploïdes (66% des cas). De plus, les anomalies du caryotype sont plus fréquentes pour le grade 3[39].

I.5. Prise en charge

I.5.1. Bases du traitement

Le traitement des tumeurs germinales malignes extra-cérébrales est multimodal, associant chirurgie, chimiothérapie et parfois radiothérapie. Ainsi, tout enfant atteint d'une tumeur germinale maligne extra-cérébrale doit être enregistré et traité selon le protocole de la société française d'oncologie pédiatrique (S.F.O.P) : TGM95.

Il sera pris en charge par une équipe multidisciplinaire incluant anesthésiste, chirurgien, pathologiste, oncologue pédiatre, radiologue, radiothérapeute,...

L'objectif de cette stratégie thérapeutique est d'améliorer la survie des patients en adaptant au mieux le traitement selon la nature histologique de la tumeur. La date de début de cette stratégie thérapeutique est le 3 décembre 1994[40].

La stratégie thérapeutique dépend[41]:

- De l'extension initiale de la maladie (stade clinique) et du stade postopératoire.
- Du caractère sécrétant ou non de la tumeur et de ses composants histologiques, en individualisant les tératomes immatures non sécrétants des autres TGM non sécrétants et du niveau initial de sécrétion d'AFP supérieur ou inférieur à 15000ng/ml. On individualise ainsi deux groupes pronostiques, l'un à risque standard, l'autre à haut risque.

Pour les tumeurs sécrétantes, le diagnostic peut être affirmé sur la présence d'une sécrétion élevée d'AFP et/ou de β HCG.

Pour les tumeurs non sécrétantes, l'examen histologique est indispensable et comportera dans la mesure du possible les études immunohistochimiques visant à mettre en évidence une sécrétion d'AFP et de β HCG.

Le dosage de l'AFP et de la β HCG est indispensable avant la mise en route du traitement. Il est souhaitable que pour un même malade, le dosage des marqueurs soit réalisé avec les mêmes kits tout au long du traitement.

I.5.2. Moyens thérapeutiques

Les moyens thérapeutiques sont donc la chirurgie et la chimiothérapie à base des sels de platine. La place de la chirurgie se situe soit à la phase initiale de la maladie, soit après la chimiothérapie[42].

❖ La chirurgie

La chirurgie initiale :

- dans un but diagnostique : simple biopsie d'une énorme tumeur inextirpable. En cas de tumeur sécrétante, la biopsie est inutile.
- dans un but thérapeutique : exérèse complète d'une tumeur, sécrétante ou non, quand le bilan préopératoire permet d'espérer une chirurgie complète et non délabrante[33].

La chirurgie secondaire après chimiothérapie :

Une deuxième chirurgie n'est pas indiquée en cas de réponse complète clinique et biochimique ; chez les patients présentant un stade peu évolué et dont la chirurgie première a été complète. Une deuxième chirurgie est nécessaire lorsque seules des biopsies ont été réalisées lors de la première chirurgie, l'intervention permet l'exérèse de l'organe où était située la tumeur primitive. La technique de référence pour les tératomes malins est la laparotomie[33].

a. La chimiothérapie

La chimiothérapie est différente selon le groupe pronostique. On définit des formes de risque standard (AFP initiales < 15000 et pas de métastase) et des formes de haut risque (AFP initiales > 15000 et/ou présence de métastases au diagnostic).

Dans les formes de risque standard, l'association chimiothérapie est le VBP : Vinblastine, bléomycine, cisplatine.

Dans les formes de haut risque, l'association chimiothérapie est le VIP : Ifosfamide, étoposide, cisplatine[34].

b. La radiothérapie

La radiothérapie n'a pas fait preuve de son efficacité dans les tumeurs non sécrétantes. D'autre part, elle a été abandonnée en raison des conséquences sur la fertilité, mais reste parfois utile dans les formes réfractaires ou en consolidation après une deuxième ligne de traitement[35].

I.5.3. Indications

a. Les tératomes immatures non sécrétants : Chirurgie d'emblée

❖ En cas de tumeur localisée à l'organe d'origine, faire une surveillance de l'imagerie et des taux d'AFP sans traitement complémentaire.

❖ En cas d'extension locorégionale :

- tératome mature ou tératome immature grade I et II : pas de traitement complémentaire même si l'exérèse a été incomplète.
- tératome immature grade III : chimiothérapie complémentaire à base de VBP 3 cures, si la masse résiduelle après chimiothérapie est mesurable : VIP 3 cures[43].

b. Les tumeurs germinales malignes non sécrétantes (TGMns) de risque standard :

❖ TGMns localisées avec exérèse initiale complète: surveillance rigoureuse par la clinique et le dosage des marqueurs tumoraux. L'imagerie n'est pas systématique sauf pour les tumeurs mixtes contenant du carcinome embryonnaire.

❖ TGMns opérées d'emblée avec résidu microscopique ou macroscopique ou extension au-delà de l'organe d'origine: chimiothérapie complémentaire ; si échec, chirurgie secondaire après chimiothérapie.

❖ TGMns inopérables d'emblée : chimiothérapie ; chirurgie en fin de chimiothérapie pour enlever la masse résiduelle et l'organe initialement atteint[43].

c. Les TGMns de haut risque :

- ❖ TGMns localisées avec exérèse initiale complète : chimiothérapie complémentaire ; si échec, intensification par chimiothérapie lourde.
- ❖ TGMns opérées d'emblée avec résidu microscopique ou macroscopique ou extension au-delà de l'organe d'origine avec ou sans métastases : chimiothérapie ; chirurgie secondaire après chimiothérapie sur la tumeur primitive et/ou sur les métastases.
- ❖ TGMns inopérables d'emblée avec ou sans métastases : chimiothérapie ; chirurgie en fin de chimiothérapie pour enlever la masse résiduelle et l'organe initialement atteint ; chirurgie des métastases[43].

d. TGM sécrétantes

- ❖ TGM opérable d'emblée : Faire une surveillance des marqueurs en cas d'exérèse complète et débiter une chimiothérapie si absence de normalisation ou réascension. En cas de résidu macroscopique ou microscopique, la chimiothérapie sera suivie d'une chirurgie secondaire.
- ❖ TGM inopérable d'emblée : chimiothérapie suivie d'une chirurgie d'exérèse du résidu ou de l'organe d'origine[44].

Les non-rémissions

- Les TGMns avec marqueurs non négativés après 3 VBP pour les TGMns à risque standard et 4 VIP pour les TGMns à haut risque.
- Les TGMns dont le résidu après chimiothérapie VBP ou VIP contient des cellules tumorales viables autres que du tératome mature et tératome immature. L'indication d'une chimiothérapie de rattrapage peut être discutée.
- Les TI inextirpables et n'ayant pas répondu à la chimiothérapie initiale VBP et VIP : si la chimiothérapie initiale était VBP, passer au VIP ; si la chimiothérapie initiale était VIP, chimiothérapie de rattrapage suivie d'une intensification thérapeutique par chimiothérapie lourde. La chirurgie peut avoir une place pour compléter la chimiothérapie et obtenir la rémission complète après 2 lignes de chimiothérapie[37].

Les rechutes

Il faut refaire le bilan local et général. Si la rechute est non sécrétante, chirurgie et diagnostic histopathologique. Si la rechute est sécrétante, reprise de la chimiothérapie dont les modalités dépendront de celle administrée antérieurement[37].

La chimiothérapie de rattrapage après échec du VIP

La chimiothérapie proposée est Bléomycine, carboplatine, adriamycine. Le bilan préalable est fait de la numération de la formule sanguine (NFS), ionogramme sanguin et créatinine et vérification de la fonction cardiaque[37].

I.5.4. Place du traitement in utéro dans certaines formes de tératomes

Cette approche thérapeutique in utéro vise soit à l'exérèse de la tumeur, soit à en réduire la vascularisation en diminuant ainsi son potentiel de croissance. L'une des priorités dans ce domaine reste l'innocuité de ces traitements sur le plan maternel. Si les bénéfices éventuels sont clairement admis pour le fœtus, ils ne sont pas aussi évidents pour la mère.

Différentes techniques peuvent être utilisées à savoir la chirurgie fœtale à utérus ouvert, la chirurgie fœtale endoscopique, le laser YAG, l'utilisation d'une sonde de radiofréquence échoguidée et la thermoablation[45].

I.6. Surveillance

Le suivi postopératoire est indispensable. Elle s'effectue à des intervalles de temps réguliers, rapprochés au début, et peuvent être de plus en plus espacés en cas d'évolution favorable. Ainsi tous les 3 mois la première année, tous les 6 mois pendant 5 ans puis tous les ans[46].

Cette surveillance repose sur :

❖ **La clinique** : pour apprécier l'évolution d'une masse résiduelle ou d'un épanchement séreux.

❖ **La biologie** : pour apprécier la bonne tolérance de la chimiothérapie, et pour détecter une éventuelle récurrence ou rechute infra-cliniques par le dosage des marqueurs tumoraux.

❖ **La radiologie** : pour surveiller l'apparition d'éventuelles récurrences ou l'évolution d'une masse résiduelle.

Le maximum d'efforts de surveillance doit être réalisé dans les trois à cinq premières années suivant le traitement[46].

I.7. Evolution et pronostic

L'évolution des tératomes est imprévisible. Le tératome rétro-péritonéal peut augmenter de volume et comprimer les organes de voisinage. Il peut dégénérer dans 7% des cas, ce qui modifie totalement le pronostic de cette tumeur généralement bénigne[40]. Les tératomes bénins traités chirurgicalement ont un pronostic excellent et aucun cas de récurrence n'a été retrouvé dans la littérature. Par contre, les tératomes malins récidivent constamment, et le décès survient en moyenne 18 mois après le premier signe clinique[40].

CHAPITRE II : METHODOLOGIE DE L'ETUDE

II.1. Type, lieu et période de l'étude

Il s'agit d'une étude de cas, descriptive portant sur 4 cas de tératomes traités respectivement au CMCK et au CHUK sur une période allant de janvier 2020 au décembre 2022 soit 2 ans quel que soit la localisation.

II.2. Population d'étude

Pendant la période de l'étude, 14 nourrissons ont été opérés de masse dans les deux centres de notre étude avec de localisations distinctes mais 4 ont fait l'objet de notre étude.

II.2.1. Critères d'inclusion

Ont été inclus dans notre étude :

- Tout patient âgé de 0 à 2 ans au moment de la première consultation ;
- Tout nourrisson opéré pour masse quel que soit la localisation et pour qui une analyse histologique a été faite et a confirmé le diagnostic de tératome.

II.2.2. Critères de non inclusion

Tout nourrisson opéré pour masse suspecte de tératome mais dont l'analyse histologique n'a pas été faite ou celui dont l'analyse histologique ne confirme pas le diagnostic de tératome.

II.3. Méthodes

II.3.1. Recueil des données

La collecte des données a été faite à partir des dossiers médicaux, des registres de blocs opératoires et des comptes rendus anatomopathologiques (CHUK et BUJAPATH) après obtention des autorisations écrites auprès des autorités compétentes.

II.3.2. Considérations éthiques

La confidentialité des données recueillies à la suite d'examens cliniques et complémentaires a été observée.

II.3.3. Saisie des données et traitement des références

La saisie des données a été faite à l'aide du logiciel Microsoft Word version 2016.
Le traitement des références a été fait à l'aide du logiciel EndNote X7.

CHAPITRE III : PRESENTATION DES OBSERVATIONS

III.1. Données des observations

III.1.1. Première observation

Il s'agissait d'un nourrisson de sexe féminin née le 23 Août 2021 sans terrain particulier connu, issue d'une quatrième grossesse née à terme par voie basse avec un poids eutrophique, originaire de la commune Mpanda de la province Bubanza dont la famille a consulté pour une tuméfaction abdomino-pelvienne.

Le début remontait à l'âge de 3 mois par des épisodes de pleurs et agitations tout au long de la journée que la mère a négligés lesquels ont été suivis par une voussure hypogastrique dure avec une rétention aigüe d'urines ce qui a motivé la consultation.

L'examen physique à l'arrivée aux urgences du CHUK a été fait chez un nourrisson asthénique. La palpation notait un globe vésical (une masse pelvienne arrondie, dure, douloureuse et matte à la percussion). La palpation des fosses lombaires était indolore et l'examen de l'abdomen et des organes génitaux externes étaient sans particularité.

Un sondage vésical a été tenté afin d'évacuer le contenu vésical en vain puis un cathétérisme sus pubien a été mis en place. Deux mois après la cure chirurgicale, le nourrisson a fait un second épisode de rétention d'urines associé à des troubles digestifs type vomissements alimentaires à chaque tentative d'alimentation. Le nourrisson a été pris en charge par une réhydratation orale avec mise en place de la sonde transurétrale à demeure à garder pendant 1 mois et demi puis est sorti de l'hospitalisation.

L'échec d'ablation de la sonde transurétrale 1 mois et demi après sa mise en place a conduit à la réalisation d'une échographie abdomino-pelvienne qui a objectivé une masse pelvienne, médiane, sous vésicale, refoulant légèrement la sonde vésicale mesurant 3 cm de diamètre. Celle-ci a été complétée par une TDM qui a aussi conclu à une masse pelvienne refoulant la vessie et le rectum.

Le bilan préopératoire et le dosage des marqueurs tumoraux réalisés ont été sans particularité puis la tumeur a été enlevée. Cette dernière comprimait en avant le rectum et la vessie et en arrière le sacrum. Les suites opératoires immédiates ont été bonnes et l'analyse anatomopathologique a conclu à un tératome immature de haut grade.

Au cours de la surveillance, la tumeur a récidivé 6 mois après l'exérèse. L'échographie faite par la suite a noté une très volumineuse hépatomégalie occupant la quasi-totalité de la cavité abdominale motivant le début d'une chimiothérapie. Les effets secondaires de la chimiothérapie entre autres la pancytopénie ont conduit à l'arrêt de celle-ci et le nourrisson est décédé peu après.

III.1.2. Deuxième observation

Il s'agissait d'un nourrisson de sexe féminin née le 01 Août 2019 sans terrain particulier connu, issue d'une sixième grossesse née à terme par voie basse avec un poids eutrophique, originaire de la province Ruyigi dont la famille a consulté pour une masse fessière ulcéro-végétante.

Le début remontait à 3 mois avant la consultation quand le nourrisson avait 1 année 8 mois par une petite tuméfaction fessière indolore qui a progressivement augmenté de volume motivant la consultation. L'examen physique fait à l'arrivée chez un nourrisson asthénique a noté une masse au niveau du quadrant supéro-latéral de la fesse, ulcéro-végétante, dure et douloureuse à la palpation. Les fosses lombaires, l'abdomen et les organes génitaux externes étaient sans particularité.

Des examens complémentaires ont été réalisés notamment le dosage des marqueurs tumoraux qui étaient normaux pour l'âge ; l'échographie abdomino-pelvienne montrant un prolongement de la masse au niveau de la fosse iliaque gauche sans envahissement vésical. La TDM et l'IRM n'ont pas été réalisées d'emblée.

Après des séances de chimiothérapie, il y a eu une régression puis une nécrose d'une partie de la masse suivie par un arrêt de la chimiothérapie. Par la suite le nourrisson a été proposé pour une chirurgie d'exérèse qui a consisté en une dissection de la tumeur adhérent à la face postéro-latérale gauche du rectum et débordant vers la droite puis il y a eu exérèse complète de la masse tumorale.

Les suites opératoires ont été marquées par une réapparition de la tuméfaction dure et non douloureuse à la palpation trois semaines après l'intervention. Comme l'analyse histologique était en faveur d'un tératome mature, la chimiothérapie a été reprise puis exérèse complémentaire emportant le coccyx.

Un mois après l'exérèse complémentaire, il y a eu une seconde récurrence de la tuméfaction avec des sérosités au niveau du site opératoire. La prise en charge entreprise a été une chimiothérapie avec des soins locaux réguliers jusqu'à l'amélioration de l'état de la plaie.

Au cours de la surveillance, une TDM a pu être réalisée objectivant des micronodules pulmonaires en arbre de bourgeon ; une petite infiltration de la graisse para recto-anale gauche de 18 x 15mm ; une petite rate accessoire de 10 mm et un tassement vertébral D12 le tout faisant suspecter des métastases. Cinq mois après la sortie de l'hospitalisation, la plaie a suppuré conduisant à un choc septique par négligence de sa prise en charge lequel choc a entraîné le décès du nourrisson.

III.1.3. Troisième observation

C'est un nourrisson de sexe féminin née le 18 Juin 2021 sans terrain particulier connu, issue d'une cinquième grossesse née à terme par voie basse avec un poids eutrophique, originaire de la zone Kinama en Mairie de Bujumbura dont la famille a consulté pour une tuméfaction sacro-coccygienne congénitale.

La tuméfaction a été remarquée à la naissance. Elle siégeait au niveau sacro-coccygien, indolore augmentant de taille au fur du temps motivant la consultation à 1 mois et demi.

L'examen physique fait chez un nouveau-né en bon état général a noté une tuméfaction sacro-coccygienne d'environ 10 cm de diamètre, indolore, ferme, de contours réguliers et n'adhérant pas au plan profond. La miction, la palpation des fosses lombaires, l'examen de l'abdomen et des organes génitaux externes étaient sans particularité.

L'examen complémentaire qui a pu être fait est l'échographie de la tuméfaction qui a objectivé une formation kystique sacro-coccygienne mesurant 3,8 x 1,8 x 3,03 cm bien circonscrite mais semblant communiquer avec le rachis, de contenu transsonore avec quelques cloisons faisant penser au diagnostic d'un kyste sacro-coccygien non compliqué.

Par la suite une exérèse de la tumeur a été entreprise suivie d'une analyse histologique qui a conclu à un tératome pluritissulaire avec 2 composantes nerveuse et parotide. Les suites opératoires ont été bonnes. Le suivi jusqu'à 18 mois après l'exérèse n'a pas objectivé de récurrence.

III.1.4. Quatrième observation

C'est un nouveau-né de sexe féminin née le 03 Juin 2020 sans terrain particulier connu, issue d'une deuxième grossesse née à terme par voie basse avec un poids eutrophique, originaire de la commune Gisuru de la province Ruyigi dont la famille a consulté à 10 jours de vie pour une tuméfaction sacro-coccygienne congénitale.

L'examen physique fait chez un nouveau-né en bon état général notait une masse sacro-coccygienne externe en grande partie avec une composante pré-sacrée, mou, indolore à la palpation. Il n'y avait pas de globe vésical. La palpation des fosses lombaires et de l'abdomen n'entraînaient pas de douleur. Les organes génitaux externes eux aussi étaient sans particularité.

L'échographie de la masse a objectivé une très importante masse tissulaire, hétérogène hypervascularisée avec prolongement pelvien, soulevant la vessie refoulée en avant et vers le haut. La TDM et le dosage des marqueurs tumoraux n'ont pas été faits.

La prise en charge a été chirurgicale par exérèse de la tumeur en monobloc. L'analyse histologique a conclu à un tératome pluritissulaire bénigne. Les suites opératoires immédiates ont été bonnes. Jusqu'au douzième jour après l'exérèse, il n'y avait pas d'élément de récurrence puis le nourrisson a été perdu de vue.

III.2. Résumé des données issues des observations

III.2.1. Fréquence

Pendant la période de notre étude, nous avons eu 4 nourrissons avec un tératome toutes les localisations confondues sur 14 nourrissons qui avaient été opérés pour masse et dont une analyse histologique avait été faite soit 28,5%.

Tableau I : Fréquence des tératomes dans notre série

Nourrissons opérés	Effectif	Pourcentage
Tératomes	4	28,5%
Autres	10	71,5%
Total	14	100%

III.2.2. Sexe et âge

Dans notre série, tous les nourrissons étaient de sexe féminin.

Quant à l'âge, la moyenne au moment de la première consultation était de 6 mois avec des extrêmes allant de 10 jours à 1 année 8 mois.

Tableau II : Répartition des nourrissons selon l'âge

Tranches d'âge	Effectif
0-6 mois	3
6-12 mois	0
12-18 mois	0
18-24 mois	1
Total	4

III.2.3. Localisation

Dans notre série, la localisation sacro-coccygienne est la plus représentée à 75%.

Tableau III : Répartition des tératomes selon la localisation

Localisation	Effectif	Pourcentage
Sacro-coccygienne	3	75%
Péritonéale	1	25%
Total	4	100%

III.3. Données cliniques

Dans notre série, le signe révélateur pour tous les nourrissons était une masse.

III.4. Données paracliniques

III.4.1. Biologie

Dans notre série portant sur 4 nourrissons, deux nourrissons ont pu réaliser le dosage des marqueurs tumoraux et ces derniers étaient sans particularité.

III.4.2. Imagerie

Dans notre série, l'échographie de la masse a été faite par 3 nourrissons. Aucune des échographies ne montrait des calcifications au sein de la masse. La TDM a été faite par 2 de nos nourrissons. Aucun nourrisson de notre série n'a pu réaliser l'IRM.

Tableau IV : Répartition des nourrissons selon le bilan radiologique fait

Observations	Echographie	TDM	IRM
Première observation	x	x	-
Deuxième observation	x	x	-
Troisième observation	x	-	-
Quatrième observation	x	-	-
Total	4	2	0

III.4.3. Histologie

L'analyse des pièces opératoires a été faite par tous les nourrissons.

Tableau V : Répartition selon les résultats histologiques

Histologie	Effectif	Pourcentage
Tératome mature	3	75%
Tératome immature	1	25%
Total	4	100%

III.5. Aspects thérapeutiques

La stratégie thérapeutique a été une intervention chirurgicale en première intention pour la plupart de nos nourrissons. Aucun de nos nourrissons n'a bénéficié d'une radiothérapie.

Tableau VI : Répartition des nourrissons selon le choix thérapeutique

Observations	Traitement de 1^{ère} intention	Traitement de 2^{nde} intention
Première observation	Chirurgie	Chimiothérapie
Deuxième observation	Chimiothérapie	Chirurgie
Troisième observation	Chirurgie	-
Quatrième observation	Chirurgie	-

III.6. Evolution et pronostic

Dans notre série, deux de nos nourrissons ont eu une évolution défavorable après une récurrence prise en charge. Un seul patient a évolué sans récurrence tandis qu'un nourrisson a été perdu de vue.

Tableau VII : Répartition des nourrissons selon l'évolution

	Récidive	Sans récidive	Perdu de vue
Première observation	X	-	-
Deuxième observation	X	-	-
Troisième observation	-	x	-
Quatrième observation	-	-	x
Pourcentage	50%	25%	25%

CHAPITRE IV : DISCUSSION ET REVUE DE LA LITTÉRATURE

IV.1. Epidémiologie

IV.1.1. Fréquence

Pendant la période de notre étude ; une analyse histologique a été faite pour 14 nourrissons et parmi eux 4 avaient des tératomes toutes les localisations confondues soit une fréquence de 28,5%.

Nos résultats sont semblables à ceux de Junior E. et al[5] en 2007 qui ont trouvé que les tératomes représentent 25% à 35% de l'ensemble des tumeurs néonatales.

Ils sont supérieurs à ceux de Salma[47], au Maroc en 2019 chez qui les TGM représentaient 1% de l'ensemble des cancers de l'enfant. Ils sont également supérieurs à ceux de Traoré F et al[48] au Mali en 2014 qui ont trouvé seulement 17 cas de tératomes sur 690 enfants qui présentaient des masses tumorales soit 2,4%.

Nos résultats sont proches de ceux de la littérature où les TGM représentent 20% de toutes les tumeurs germinales et 3% de tous les cancers infantiles[1].

IV.1.2. Sexe et âge

Dans notre série, tous les nourrissons étaient de sexe féminin soit un taux de 100%.

Nos résultats sont comparables à ceux de Bouaraquua Y[3] au Maroc en 2015 qui a trouvé une prédominance féminine avec 17 enfants sur 22 qui étaient de sexe féminin soit un taux de 73,9% et Lanzkowsky P [21] aux Etats-Unis d'Amérique en 2005 qui a trouvé une discrète prédominance féminine avec un sexe ratio de 1,1F/1M.

Ils sont également comparables à ceux de Forrester et al[49] aux îles Hawaï en 2006 qui ont trouvé que les nourrissons de sexe féminin représentaient 57,1% de tous les cas. Il en est de même pour Ndour O et al[50] à Dakar en 2008 qui ont également confirmé la prédominance féminine à 90% dans leur étude rétrospective qui portaient sur 11 observations.

Le sexe ratio étant de prédominance féminine dans la littérature, notre étude ne fait pas exception à cette règle.

Dans notre série, l'âge moyen au moment de la première consultation était de 6 mois avec des extrêmes compris entre 10 jours de vie et 1 année 8 mois.

Zhou et al[51] dans leur étude ont rapporté que les tératomes se produisent dans les deux premières années de vie avec un âge moyen de 20 mois. Dans la série de Salma[47] au Maroc en 2019, l'âge moyen est de 5 ans avec des extrêmes allant de 12 mois à 14 ans. La majorité des patients (64%) étant âgés entre 12 mois et 18 mois. Pour Mekki M et al[45] en Tunisie en 2007, l'âge moyen a été de 135 jours.

Cette différence entre les moyennes d'âge rapportées dans les différentes séries s'expliquerait par les différences entre les délais d'étude, les tranches d'âges considérées et la taille des échantillons.

IV.1.3. Localisation

Dans notre étude, la localisation sacro-coccygienne était la plus fréquente à 75% c'est-à-dire 3 nourrissons sur 4.

Nos résultats sont comparables à ceux de Schneider DT et al[52] en Allemagne en 2004 qui ont trouvé que 70% des tératomes néonataux sont de localisation sacro-coccygienne ; il s'agit de la localisation extra gonadique la plus fréquente. Ils sont également comparables à ceux de Benouaiche L et al[8] dont les localisations sacro-coccygiennes (60%) et gonadiques (22%) sont les plus fréquentes.

Par contre, ils sont supérieurs à ceux de Bouarraqia Y [3] au Maroc en 2015 pour qui la localisation sacrococcygienne (30,65%) vient en deuxième place après la localisation ovarienne (34,7%).

Ceci pourrait s'expliquer par le fait que notre étude portait sur des nourrissons et les localisations gonadiques ne sont pas fréquentes à cet âge.

IV.2. Examen clinique

Dans notre série, le signe révélateur pour tous les nourrissons était une masse. La localisation de la masse pour toutes nos observations correspondait avec la localisation du tératome.

Nos résultats sont comparables à ceux de Mekki M et al[45] en Tunisie en 2007 pour qui, dans leur étude, 82% des enfants avaient consulté pour une masse visible. Ils sont également comparables à ceux de Togola B[53] au Mali en 2015 qui a trouvé à 100% la masse visible comme motif de consultation.

Nos résultats sont par contre différents de ceux de Salma[47] au Maroc en 2019 qui a montré que les signes révélateurs sont dominés par les manifestations abdominopelviennes à hauteur de 64% suivies par les manifestations testiculaires à hauteur de 32% et les manifestations urinaires et digestives à hauteur de 32%.

Ces différences s'expliqueraient par le fait que les signes cliniques révélateurs sont variables. Ils dépendent surtout de la localisation du tératome, l'âge de découverte, la taille, le degré d'hétérogénéité et de maturation des tissus qui les composent.

IV.3. Paraclinique

IV.3.1. Biologie

Les marqueurs tumoraux sériques occupent une place prépondérante dans la prise en charge des TGM à la fois pour en faire le diagnostic mais également pour la surveillance de l'efficacité du traitement ou pour la détection d'une éventuelle rechute[4].

Dans notre étude portant sur 4 observations cliniques, deux nourrissons ont pu réaliser le dosage des marqueurs tumoraux en préopératoire et les résultats étaient sans particularités.

Nos résultats sont inférieurs à ceux des autres auteurs notamment Bouarraquia Y[3] au Maroc en 2015 pour qui 60,8% des nourrissons avaient des taux d'AFP élevés et 0,43% des nourrissons avaient des taux de β HCG élevés et Chirdan et al[54] au Nigeria en 2009 dont 75% des nourrissons avaient un taux d'AFP élevé et 16% des nourrissons avaient un taux élevé β HCG.

Ces différences pourraient s'expliquer par le fait que l'élévation des marqueurs tumoraux est en rapport avec le caractère sécrétant ou pas du tératome.

IV.3.2. Imagerie

Dans notre série, l'échographie de la masse a été faite par 3 patients. Elle a permis une orientation diagnostique pour 2 cas (1^{ère} et 3^{ème} observation) vu qu'elle a été réalisée avant toute démarche thérapeutique. Pour l'observation numéro 2, elle n'a été faite qu'au moment de la surveillance. Aucune des échographies ne montrait des calcifications au sein de la masse.

Dans l'étude de Ndour O et al[50] à Dakar en 2008, l'échographie de la masse a retrouvé des calcifications à 54,5% qui s'explique par la constitution de ces tumeurs qui est faite d'os, de cartilage, de tissu nerveux, de glande et d'épithélium. Pour Bouarraquia Y[3] au Maroc en 2015, tous les cas avec tératome sacro-coccygien avaient bénéficié d'une échographie (100%) de la région sacro-coccygienne qui était en faveur d'une masse hétérogène dans la majorité des cas kystiques à développement endo-exo-pelvien, parfois cloisonné ou à double composante kystique et charnu.

Quant à la TDM, elle a été faite par 2 de nos 4 patients. Elle a servi de bilan d'extension pour l'observation 1 et d'élément de suspicion de malignité pour l'observation 2. Dans l'étude de El Azzouzi D et Lasserri A[55] au Maroc en 2013 portant sur le tératome rétro péritonéal de l'enfant à propos de 1 cas, la TDM a permis de mieux caractériser la lésion, de faire le rapport anatomique et de faciliter la prise en charge chirurgicale.

Aucun patient de notre série n'a pu réaliser l'IRM faute de moyens.

Le fait que ces différents examens d'imagerie n'ont pas été faits au même moment ne nous permet pas de trouver une explication y relative.

IV.4. Histologie

L'analyse histologique des pièces opératoires a été faite pour tous nos patients. La masse rétro péritonéale était un tératome immature (25%) et les 3 autres de localisation sacro-coccygienne étaient des tératomes matures (75%).

Nos résultats sont comparables à ceux de Makin et al[56] au Danemark en 2006 qui avait 75% de tératomes matures, 20% de tératomes immatures et 5% de tératomes immatures cancérisés dans sa série. Ils le sont aussi avec ceux de Gabra et al[57] au Liverpool en 2006 qui avait 79% de tératomes matures, 3% de tératomes immatures et 18% de tératomes immatures cancérisés.

Les résultats de notre série restent concordants avec ceux des autres séries malgré le nombre limité de patients qui constituaient notre série.

IV.5. Traitement

La stratégie thérapeutique a été une intervention chirurgicale en première intention pour la plupart de nos patients soit 75% (3 patients sur 4). L'un de nos patients a d'abord reçu des séances de chimiothérapie avant la chirurgie en vue de diminuer la taille de la masse sacro-coccygienne. Aucun de nos patients n'a bénéficié de la radiothérapie.

Nos résultats sont comparables à ceux de Ndour O et al[50] à Dakar en 2008 pour qui l'exérèse chirurgicale a été la première approche thérapeutique chez la majorité de leurs patients soit 72,7%. De même Rattan et al[58] en 2010 ont montré que la totalité de leurs patients avaient été traités chirurgicalement avant toute autre modalité thérapeutique.

L'exérèse chirurgicale de la tumeur reste la stratégie de choix en cas de tératome quel que soit la localisation vu que certains tératomes nécessitent une chimiothérapie en fonction qu'ils sont sécrétants ou pas.

IV.6. Evolution et pronostic

Dans notre série, deux de nos nourrissons (50%) ont eu une évolution défavorable après une récidive prise en charge chirurgicalement. Un (25%) seul patient a bien évolué sans récidive avec un recul de 18 mois de suivi postopératoire. Un (25%) des patients a été perdu de vue et n'a donc pas été suivi après exérèse.

Nos résultats sont supérieurs à ceux de Huddart et al[59] au pays de Gales en 2003 qui ont rapporté 13,7% de récidives. Ils le sont aussi par rapport à ceux de Togola B[53] au Mali en 2015 avec 0,66% de récidives.

Cette différence pourrait s'expliquer par la taille de l'échantillon, sinon :

Selon Backer et al[60] en Belgique en 2006, les tératomes bénins traités chirurgicalement ont un pronostic excellent et aucun cas de récidive n'a été retrouvé. Par contre, les tératomes malins récidivent constamment, et le décès survient en moyenne 18 mois après le premier signe clinique.

Les récidives peuvent être secondaires à plusieurs facteurs[61] :

- Une résection tumorale incomplète ou n'emportant pas le coccyx (en cas de localisation sacro-coccygienne) ;
- Une dissémination des cellules malignes ;
- Un défaut de détection des composantes malignes lors de l'examen anatomopathologique initial.

CHAPITRE V: CONCLUSION ET SUGGESTIONS

V.1. Conclusion

Les tératomes sont des tumeurs malformatives dérivées de cellules multi potentielles embryonnaires provenant de trois feuillets de l'embryon, dont la pathogénie n'est pas encore précise.

Ils siègent préférentiellement dans la région sacro-coccygienne, les autres localisations sont relativement rares. Le tableau clinique révélateur est fonction de la localisation de la tumeur mais le plus souvent il s'agit d'une masse fessière pour la localisation sacro-coccygienne ; d'une augmentation du volume abdominal dans la localisation abdominale ou des signes de compression des structures avoisinantes.

L'échographie est le bilan de première intention. La TDM et l'IRM permettent de compléter le bilan en appréciant son extension et ses rapports. Le dosage des marqueurs tumoraux est également indispensable pour orienter le choix thérapeutique.

L'approche thérapeutique est multidisciplinaire et repose essentiellement sur la chirurgie. L'exérèse doit être radicale afin d'éviter la récurrence qui se fait volontiers sous une forme maligne. L'examen anatomopathologique est capital pour la confirmation diagnostique, la recherche d'éléments malins qui guideront le pronostic et d'éventuels traitements complémentaires.

Une surveillance clinique, biologique et radiologique postopératoire à moyen et à long terme est nécessaire en raison du risque de récurrence ou la survenue de métastases.

V.2. Suggestions

❖ Aux autorités politiques et administratives :

- Sensibiliser la population sur l'importance d'un suivi régulier de la grossesse et ainsi pouvoir diagnostiquer à temps les malformations congénitales ;
- Améliorer le plateau technique pour des explorations faciles et accessibles sur tout le territoire national.

❖ A la population :

- Faire un suivi de la grossesse de manière régulière ;
- Consulter dès l'apparition des premiers signes afin de palier aux complications éventuelles dûes au retard de consultation ;

❖ Au personnel de santé :

- Adresser systématiquement toute parturiente chez le spécialiste en la matière dès la suspicion des signes orientant vers une malformation à la suite d'une échographie obstétricale ;
- La référence de tout cas de masse dans une structure qualifiée en vue d'une prise en charge efficiente ;
- L'information et la sensibilisation des patients sur l'importance d'un suivi régulier en cas de découverte d'une quelconque pathologie.

RÉFÉRENCES BIBLIOGRAPHIQUES

- [1] **Isaacs Jr H.** Perinatal (fetal and neonatal) germ cell tumors. *Journal of pediatric surgery.* 2004;39:1003-1013.
- [2] **Ksia A, Mosbahi S, Zrig A, Achour Z, Khadhar MK, Chioukh F, et al.** Tératome cervical chez l'enfant. *Archives de Pédiatrie.* 2013;20:1133-1138.
- [3] **Bouaraquia Beqqali Y.** Les tératomes chez l'enfant à propos de 23 cas. Maroc. Université Mohammed V-Rabat. Thèse de médecine. 2015.
- [4] **Faure-Contier C, Rocourt N, Sudour-Bonnange H, Vérité C, Martelli H, Patte C, et al.** Les tumeurs germinales de l'enfant. *Bulletin du cancer.* 2013;100:381-391.
- [5] **Araujo Júnior E, Guimaraes Filho HA, Saito M, Pires AB, Pontes ALS, Nardoza LM, et al.** Prenatal diagnosis of a large fetal cervical teratoma by three-dimensional ultrasonography: a case report. *Archives of Gynecology and Obstetrics.* 2007;275:141-144.
- [6] **Gatcombe HG, Assikis V, Kooby D, Johnstone PA.** Primary retroperitoneal teratomas: a review of the literature. *Journal of surgical oncology.* 2004;86:107-113.
- [7] **Barksdale Jr EM and Obokhare I.** Teratomas in infants and children. *Current opinion in pediatrics.* 2009;21:344-349.
- [8] **Benouaiche L, Couly G, Michel B, Devauchelle B.** Diagnostic et prise en charge des tératomes cervicofaciaux congénitaux: à propos de quatre cas, revue de la littérature et mise au point. in *Annales de chirurgie plastique esthétique.* 2007;52:114-123.
- [9] **Minard-Colin V.** Généralités médicales et spécificités thérapeutiques des cancers du nouveau-né et du nourrisson. *Psycho-Oncologie.* 2015;3:141-147.
- [10] **Le Mandat A, Galinier P, Rubie H.** SFCP CO-14-Tératome sacro-coccygien du nouveau-né et nourrisson: résultats à long terme. *Archives de Pédiatrie.* 2014;21:392.

- [11] **De Backer A, Madern GC, Hazebroek FW.** Retroperitoneal germ cell tumors: a clinical study of 12 patients. *Journal of pediatric surgery.* 2005;40:1475-1481.
- [12] **Larsen W, Brauer PR, Schoenwolf GC, Francis-West P,** *Embryologie humaine:* De Boeck Supérieur, 2017.
- [13] **Lemarié E, Diot P, Magro P, De Muret A.** Tumeurs médiastinales d'origine embryonnaire. *EMC-Pneumologie.* 2005;2:105-125.
- [14] **Schneider DT, Schuster AE, Fritsch MK, Hu J, Olson T, Lauer S, et al.** Multipoint imprinting analysis indicates a common precursor cell for gonadal and nongonadal pediatric germ cell tumors. *Cancer research.* 2001;61:7268-7276.
- [15] **Ueno T, Tanaka YO, Nagata M, Tsunoda H, Anno I, Ishikawa S, et al.** Spectrum of germ cell tumors: from head to toe. *Radiographics.* 2004;24:387-404.
- [16] **Ehrlich Y, Beck SD, Foster RS, Bihrlé R, Einhorn LH.** Serum tumor markers in testicular cancer. in *Urologic Oncology: Seminars and Original Investigations.*2013:17-23.
- [17] **Lanzkowsky P.** *Manual of pediatric hematology and oncology.* Elsevier.2005 ; 54 : 200-210.
- [18] **Denis I, Beaudonnet A, Pichot J, Roubille M, Gelineau MC.** Mise au point d'une méthode de dosage de l'alpha-fœtoprotéine fucosylée et évaluation dans le diagnostic biologique du carcinome hépatocellulaire sur cirrhose. in *Annales de Biologie Clinique.*2000;58:85-90.
- [19] **Zohoun AGC, Hounmenou K, Mechtani SEI, Razine R, Dami A, Filali A, et al.** Intérêt du dosage de l'hormone chorionique gonadotrope dans les maladies trophoblastiques gestationnelles. in *Annales de Biologie Clinique.* 2013;71:639-643.
- [20] **Mourali M, Hassine AEH, El Fekih C, Essoussi-Chikhaoui J, Binous N, Zineb NB.** Tératome Immature de l'Ovaire et Grossesse. *Tunisie médicale.* 2010;88:507-512.

- [21] **Djeffal C, Demailly M, Tillou x, Saint F, Petit J.** Place du dosage sérique de l'HCG dans la surveillance des tumeurs testiculaires séminomateuses non sécrétantes. *Progrès en urologie.* 2008;18:654-656.
- [22] **Mathur P, Lopez-Viego MA, Howell M.** Giant primary retroperitoneal teratoma in an adult: a case report. *Case reports in medicine.* 2010;2010.
- [23] **Chaudhary A, Misra S, Wakhlu A, Tandon R, Wakhlu A.** Retroperitoneal teratomas in children. *The Indian Journal of Pediatrics.* 2006;73:221-223.
- [24] **Hervé B, Sarnacki S, Orbach D, Neuenschwander S.** Les tumeurs de l'ovaire (en dehors de la période néonatale). *Radiographics.* 2004;24:387-404.
- [25] **Gassab I, Hamroun A, Harrathi K, Hizem A, Mahmoud FB, El Kadhi F, et al.** Tumeur Germinale De L'espace Para Pharynge: A Propos D'un Cas. *Journal Tunisien d'ORL et de Chirurgie Cervico-Faciale.* 2007;18:61-63.
- [26] **Avni FE, Guibaud L, Robert Y, Segers V, Ziereisen F, Delaet MH, et al.** MR imaging of fetal sacrococcygeal teratoma: diagnosis and assessment. *American journal of roentgenology.* 2002;178:179-183.
- [27] **Günther P, Schenk J, Wunsch R, Tröger J, Waag K.** Abdominal tumours in children: 3-D visualisation and surgical planning. *European journal of pediatric surgery.* 2004;14:316-321.
- [28] **Harms D, Zahn S, Göbel U, Schneider D.** Pathology and molecular biology of teratomas in childhood and adolescence. *Klinische Pädiatrie.* 2006;218:296-302.
- [29] **Durand X, Avances C, Flechon A, Mottet N.** Récidives tardives des tumeurs germinales du testicule. *Progrès en urologie.* 2010;20:416-424.
- [30] **Khattab PM.** Les tumeurs germinales malignes extra-cérébrales de l'enfant. Maroc. Université Mohammed V-Rabat. Mémoire en hématologie et oncologie pédiatrique. 2019.
- [31] **Massard C, Droz J.** Problématique des tumeurs rares: une nouvelle rubrique du Bulletin du cancer. *Bulletin du cancer.* 2010;97:1031-1039.

- [32] **Chetaille B, Massard G, Falcoz PE.** Les tumeurs germinales du médiastin: anatomopathologie, classification, tératomes et tumeurs malignes. *Revue de Pneumologie clinique.* 2010; 66:63-70.
- [33] **Choudry A, Bangash N, Malik A, Choudry H.** Adolescent ovarian tumors: a clinicopathological review of 15 cases. *J Ayub Med Coll Abbottabad.* 2008;20:18-21.
- [34] **Zucker J.** Indications du traitement médical dans les tumeurs du nouveau-né. *Archives de pédiatrie.* 2001;8:283-286.
- [35] **Laprie A, Padovani L, Bernier V, Supiot S, Huchet A, Ducassou A, et al.** Radiothérapie des cancers de l'enfant. *Cancer/Radiothérapie.* 2016;20:S216-S226.
- [36] **Chevreau C, Gladieff L, Faure-Conter C.** Tumeur germinale extracrânienne de l'adolescent et de l'adulte jeune, de l'intérêt d'un regard croisé entre oncologues d'adultes et oncopédiatres. *Bulletin du Cancer.* 2016;103:1057-1063.
- [37] **Donadio AC, Motzer RJ, Bajorin DF, Kantoff PW, Sheinfeld J, Houldsworth J, et al.** Chemotherapy for teratoma with malignant transformation. *Journal of Clinical Oncology.* 2003;21:4285-4291.
- [38] **Hirose S, Farmer DL.** Fetal surgery for sacrococcygeal teratoma. *Clinics in perinatology.* 2003;30:493-506.
- [39] **Hiester A, Nettersheim D, Nini A, Lusch A, Albers P.** Management, treatment, and molecular background of the growing teratoma syndrome. *Urologic Clinics.* 2019;46:419-427.
- [40] **Vaughn DJ, Flaherty K, Lal P, Gallagher M, O'Dwyer P, Wilner K, et al.** Treatment of growing teratoma syndrome. *New England Journal of Medicine.* 2009;360:423-424.
- [41] **Togo B, Traoré F, Togo A, Togo P, Diakité A, Traoré B, et al.** Épidémiologie et pronostic des cancers pédiatriques au CHU Gabriel-Touré de Bamako (Mali). *Médecine et santé tropicales.* 2014;24:68-72.

- [42] **Forrester MB, Merz RD.** Descriptive epidemiology of teratoma in infants, Hawaii, 1986–2001. *Paediatric and perinatal epidemiology.* 2006;20:54-58.
- [43] **Ndour O, Ngom G, Faye Fall A, Fall M, Diouf C, Fall I, et al.** Aspects épidémiologiques, diagnostiques et thérapeutiques du tératome sacro-coccygien chez l'enfant. *Médecine d'Afrique Noire.* 2008;2008:12.
- [44] **Zhou M, Netto G, Epstein Jizhou M, Netto G, Epstein J.** Ductal adenocarcinoma. High-Yield Pathology: Urothelium. ed: Philadelphia, PA: Elsevier Saunders.2012.
- [45] **Mekki M, Jallouli M, Krichene I, Belghith M, Jouini R, Sahnoun L, et al.** Les tératomes sacrococcygiens. Expérience d'un service de chirurgie pédiatrique nord-africain. *Oncologie.* 2007;9:175-180.
- [46] **Schneider DT, Calaminus G, Koch S, Teske C, Schmidt P, Haas RJ, et al.** Epidemiologic analysis of 1,442 children and adolescents registered in the German germ cell tumor protocols. *Pediatric blood & cancer.* 2004;42:169-175.
- [47] **Togola B.** Tératome sacro-coccygien: aspects épidémiologique, clinique et thérapeutique au CHU Gabriel Touré. Mali. Université des sciences des techniques et des technologies de Bamako. Thèse de médecine. 2015.
- [48] **Chirdan LB, Uba AF, Pam SD, Edino ST, Mandong BM, Chirdan OO.** Sacrococcygeal teratoma: Clinical characteristics and long-term outcome in Nigerian children. *Annals of African medicine.* 2009;8 : 150-165.
- [49] **El Azzouzi D, Lasserri A.** Le tératome rétropéritonéal de l'enfant: A propos d'un cas et revue de la littérature. *Journal Marocain des Sciences Médicales.* 2013;18: 25-29.
- [50] **Makin EC, Hyett J, Ade-Ajayi N, Patel S, Nicolaidis K, Davenport M.** Outcome of antenatally diagnosed sacrococcygeal teratomas: single-center experience (1993-2004). *Journal of pediatric surgery.* 2006;41:388-393.
- [51] **Gabra HO, Jesudason EC, McDowell HP, Pizer BL, Losty PD.** Sacrococcygeal teratoma a 25 year experience in a UK regional center. *Journal of pediatric surgery.* 2006;41:1513-1516.

- [52] **Rattan K, Kadian Y, Nair V, Kaushal V, Duhan N, Aggarwal S.** Primary retroperitoneal teratomas in children: a single institution experience. *African Journal of Paediatric Surgery.* 2010;7:5-8.
- [53] **Huddart S, Mann J, Robinson K, Raafat F, Imeson J, Gornall P, et al.** Sacrococcygeal teratomas: the UK Children's Cancer Study Group's experience. Neonatal. *Pediatric surgery international.* 2003;19:47-51.
- [54] **De Backer A, Madern GC, Hakvoort-Cammel HG, Haentjens P, Oosterhuis JW, and Hazebroek FW.** Study of the factors associated with recurrence in children with sacrococcygeal teratoma. *Journal of pediatric surgery.* 2006;41:173-181.
- [55] **Derikx JP, De Backer A, Van de Schoot L, Aronson DC, De Langen ZJ, Van den Hoonaard TL, et al.** Long-term functional sequelae of sacrococcygeal teratoma: a national study in the Netherlands. *Journal of pediatric surgery.* 2007;42:1122-1126.

ANNEXES

SERMENT DE GENEVE

« Au moment d'être admis au nombre des membres de la profession médicale, je prends l'engagement solennel de consacrer ma vie au service de l'humanité.

Je garderai à mes maîtres le respect et la reconnaissance qui leur sont dus. Mes collègues seront mes frères. J'exercerai mon art avec conscience et dignité ;

Je maintiendrai dans toute la mesure de mes moyens l'honneur et les nobles traditions de la profession médicale.

Je considérerai la santé de mon patient comme mon premier souci. Je respecterai le secret de celui qui se serait confié à moi.

Je ne permettrai pas que les considérations de race, de religion, de nation, de parti ou de classe sociale viennent s'interposer entre mon devoir et mon patient.

Je garderai le respect absolu de la vie humaine dès sa conception.

Même sous menace, je n'admettrai pas de faire usage de mes connaissances médicales contre la loi de l'humanité.

Je fais ces promesses solennellement, librement et sur l'honneur.»

RESUME

Objectif : Présentation des aspects cliniques, diagnostiques, thérapeutiques et évolutifs des tératomes chez les nourrissons.

Observation : Nous rapportons quatre observations cliniques des nourrissons traitées au CHUK et au CMCK pour tératomes sur une période de 2 ans du mois de janvier 2020 au mois de décembre 2022. Au terme de notre d'étude, l'âge moyen des patients était de 6 mois. Trois de nos patients avaient un tératome dans la région sacro-coccygienne et un autre dans la région rétro péritonéale sans antécédents particuliers pour tous les quatre nourrissons.

Le motif de consultation a été une masse qui était congénitale pour les uns et d'apparition progressive pour les autres. Aucune malformation n'était associée dans tous les cas.

Tous les nourrissons n'ont pas bénéficié d'un dosage de marqueurs tumoraux mais ceux qui ont pu le réaliser avaient un taux normal. Un bilan d'imagerie pour l'exploration de la masse a été fait pour tous nos patients comprenant l'échographie pour tous et une TDM pour 2 des patients.

Au vu des résultats des bilans d'exploration, une exérèse des tumeurs a été entreprise suivi de séances de chimiothérapie pour l'un et non pour les autres compte tenu du compte rendu anatomopathologique.

Au cours de la surveillance, deux patients ont eu des récurrences tumorales auxquelles ils ont succombé. Un de nos patients a évolué favorablement avec un recul de 18mois et un a été perdu de vue.

Conclusion : Les tératomes sont des tumeurs malformatives rares dont le diagnostic anténatal est possible. Le diagnostic postnatal est évoqué cliniquement, affirmé radiologiquement et confirmé histologiquement. La prise en charge repose essentiellement sur la chirurgie. L'évolution et le pronostic dépendent de la précocité du diagnostic et de la prise en charge.

Mots clés : Tératome, nourrisson, diagnostic, perspective thérapeutique.